

Zervixkarzinom

Das Zervixkarzinom ist die vierthäufigste gynäkologische Krebserkrankung in Österreich. In Ländern mit gut etablierten Screeningprogrammen konnte dadurch die Anzahl der Neuerkrankungen um circa 75 Prozent reduziert werden. Bei prämenopausalen Frauen mit Kinderwunsch kann eine fertilitätserhaltende Therapie in Erwägung gezogen werden.

Von Paul Sevelde et al.*

Aktuelle Entwicklungen

Im Jahr 2011 wurde in Österreich bei insgesamt 392 Frauen die Diagnose „Zervixkarzinom“ gestellt; 153 Frauen starben daran. Global gesehen ist das Zervixkarzinom wesentlich häufiger. Knapp 90 Prozent aller Zervixkarzinome treten in Entwicklungsländern, wo es keine Früherkennungsprogramme gibt, auf. So ist in Indien in der weiblichen Bevölkerung bis vor kurzem die Zahl der Neuerkrankungen an Zervixkarzinomen höher als der an Mammakarzinomen. Das mittlere Alter zum Zeitpunkt der Diagnose der Erkrankung beträgt etwa 48 Jahre.

Eine Infektion mit humanen Papilloma-Viren (HPV) kann bei fast allen Zervixkarzinomen nachgewiesen werden. Dem deutschen Arzt Harald zur Hausen wurde für seine wissenschaftlichen Entdeckungen auf diesem Gebiet im Jahr 2008 der Nobelpreis für Physiologie oder Medizin zuerkannt. Etwa 80 Prozent aller Frauen machen im Lauf ihres Lebens eine HPV-Infektion durch; diese verläuft jedoch in 75 Prozent der Fälle subklinisch – also ohne Entstehung einer Cervikalen Intraepithelialen Neoplasie (CIN) oder eines Karzinoms. Erst eine über mehrere



Monate beziehungsweise Jahre persistierende Infektion mit einem der „Hochrisiko“ (high-risk)-HPV-Stämme stellt den wichtigsten Risikofaktor und die Voraussetzung für die Entwicklung einer Präkanzerose (Cervikale intraepitheliale Neoplasie = CIN) beziehungsweise eines Zervixkarzinoms dar. In mehr als 70 Prozent führen die Virusstämme 16 und 18 zu CIN und Karzinomen.

Vor einigen Jahren gelang die Entwicklung von HPV-Impfstoffen, die gegen bestimmte Typen der sexuell übertragbaren HPV schützen und somit der Krebsprävention dienen. Die Effektivität und Sicherheit von mehreren Impfstoffen konnte nachgewiesen werden, was schließlich zur Zulassung führte. Durch einen flächendeckenden Einsatz der HPV-Impfstoffe könnte in Zukunft ein Großteil aller Zervixkarzinome und deren Vorstufen verhindert werden. Außerdem könnte das Auftreten von anderen HPV-assoziierten Krebsvorstufen (neben der Reduktion von invasiven Zervixkarzinomen führt die HPV-Impfung auch zu einer Reduktion von gutartigen Läsionen der Vulva wie Condyloma accuminata, präinvasiven Läsionen der Vulva, Vagina und von Karzinomen (Vulva-, Vaginal-, Analkarzinom und oropharyngeale Karzinome) verhindert werden.

Die chirurgische Therapie des Zervixkarzinoms hat ihren historischen Ursprung in Österreich genommen. Die radikale Hysterektomie mit Entfernung der Beckenlymphknoten wurde erstmals durch Univ. Prof. Ernst Wertheim – später Leiter der II. Wiener Frauenklinik – 1898 durchgeführt und nach ihm benannt. Die damals beschriebenen Operationskonzepte wurden in den letzten Jahrzehnten zunehmend weiterentwickelt. Neben minimal-invasiven Operationszugängen (Laparoskopie) wurden Nerven-schonende Operationstechniken entwickelt. Da es

sich bei Patientinnen mit Zervixkarzinom häufig um junge Frauen mit bestehendem Kinderwunsch handelt, wurden in den letzten Jahren fertilitätserhaltende Therapiekonzepte in die Behandlung von Frauen mit Zervixkarzinom integriert. Seit kurzem findet auch das Sentinel- (Wächterlymphknoten) Konzept Anwendung in der operativen Therapie des Zervixkarzinoms. Durch die 3D-gestützte, personalisierte Strahlentherapie, die in den letzten Jahren standardisiert wurde, kann heutzutage auch bei lokal fortgeschrittenen Tumoren eine ausgezeichnete lokale Kontrolle mit optimiertem Nebenwirkungsprofil erzielt werden.

Krankheitsbilder

Bei etwa 70 Prozent aller Zervixkarzinome handelt es sich um Plattenepithelkarzinome, seltener um Adenokarzinome. Die Stadieneinteilung (Staging) des Zervixkarzinoms erfolgt klinisch – nicht pathologisch – unter Verwendung der FIGO (International Federation of Gynecology and Obstetrics)-Stadieneinteilung (Tab. 1). Zum Zeitpunkt der Diagnose sind die Tumore in etwa 38 Prozent auf die Zervix uteri beschränkt (Stadium I), in 32 Prozent mit Ausbreitung auf die bindegewebigen Strukturen zwischen Zervix uteri und der seitlichen Beckenwand (Parametrien) oder den zwei proximalen Dritteln der Vagina (Stadium II), in 26 Prozent mit Ausbreitung in das distale Drittel der Vagina oder an die seitliche Beckenwand (Stadium III) und in etwa vier Prozent aller Fälle mit vorhandener Infiltration von Blase oder Rektum beziehungsweise Fernmetastasen (Stadium IV). Die Prognose des Zervixkarzinoms ist stark vom Tumorstadium abhängig. Im FIGO-Stadium I zeigen sich Fünf-Jahres-Überlebensraten von 90 Prozent; bei lokal fortgeschrittenem Zervixkarzinom FIGO II und III sinkt das Fünf-Jahres-Überleben auf 56 Prozent und bei

FIGO IV auf 16 Prozent. Das Risiko für das Vorliegen von Lymphknotenmetastasen im Bereich der Beckengefäße und der großen Bauchgefäße (Aorta, Vena cava) steigt mit zunehmendem Tumorstadium (Tab. 2). Der Lymphknotenstatus stellt neben dem Tumorstadium den wichtigsten Prognoseparameter dar.

Wichtigste Symptome

Bei Zervixkarzinomen in einem frühen Tumorstadium – lokalisiert auf den Gebärmutterhals – treten in vielen Fällen keine Symptome auf. In diesen Fällen erfolgt die Diagnose häufig im Rahmen des Zervixkarzinom-Screenings. Bei symptomatischen Patientinnen werden typischerweise unspezifische Beschwerden wie Hypermenorrhoe, postkoitale Blutungen oder vaginaler Ausfluss beobachtet. Symptome von fortgeschrittenen Tumoren werden durch Organüberschreitung in die Parametrien oder die Beckenwand und benachbarte Organe (Harnblase, Darm, Knochen) verursacht. So kann es in fortgeschrittenen Tumorstadien zu Lumbalgie, Beckenschmerzen oder Lymphstau im Bereich der unteren Extremitäten kommen. Urogenitale Symptome wie Harnbeschwerden, Hämaturie oder Hydronephrose bis hin zu Niereninsuffizienz können bei Infiltration von Harnblase oder Kompression der Ureteren beobachtet werden. Ebenso können durch Tumordinfiltration vesiko-vaginale oder rektovaginale Fisteln entstehen.

Zervixkarzinom-Früherkennung

Seit der Implementierung des Zervixkarzinom-Screenings vor etwa 50 Jahren konnte eine stetige Abnahme der Anzahl der Neuerkrankungen beobachtet werden. In Ländern mit gut etablierten Screeningprogrammen konnte dadurch ►►

» FIGO-Stadieneinteilung

FIGO	Beschreibung
I	Tumor auf Uterus beschränkt
Ia	Exklusiv mikroskopisch diagnostiziertes Karzinom mit horizontaler Ausdehnung ≤ 7 mm
Ia1	Stromainvasion ≤ 3 mm
Ia2	Stromainvasion 3.1 – 5 mm
Ib	jedes klinisch diagnostizierte Karzinom oder jedes mikroskopisch diagnostizierte Karzinom größer als Ia2
Ib1	Tumor ≤ 4 cm
Ib2	Tumor > 4 cm
II	Tumorausdehnung jenseits des Uterus
Ila	Tumorausdehnung auf die proximalen zwei Drittel der Vagina
Ila1	Tumor ≤ 4 cm
Ila2	Tumor > 4 cm
Ilb	Tumorausdehnung in das Parametrium ohne die Beckenwand zu erreichen
III	Tumorausdehnung bis an die Beckenwand oder in das distale Vaginaldrittel
IIla	Tumorausdehnung in das distale Vaginaldrittel
IIlb	Tumorausbreitung bis an die Beckenwand und/ oder Hydronephrose/stumme Niere
IV	Tumorinfiltration der Beckenorgane und Fernmetastasen
IVa	Tumorausdehnung in Blasen- und/oder Rektummukosa
IVb	Fernmetastasen

Tab. 1

» die Anzahl der Neuerkrankungen um circa 75 Prozent reduziert werden. In den letzten Jahrzehnten wurde in Österreich eine Reduktion der Neuerkrankungen um weitere 21 Prozent dokumentiert. Derzeit wird in Österreich Frauen ab dem Alter von 20 Jahren die jährliche Durchführung einer gynäkologischen Vorsorgeuntersuchung empfohlen. Diese inkludiert die Abnahme eines Krebsabstrichs (PAP-Abstrich) des Gebärmutterhalses. Ziel des PAP-Abstrichs ist es, Vorstufen des Zervixkarzinoms (CIN) frühzeitig vor dem Auftreten eines invasiven Karzinoms zu erkennen. Dafür werden Zellen der Transformationszone der Portio mittels einer Abnahmebürste entnommen.

Die Transformationszone befindet sich im Bereich des äußeren Muttermunds der Zervix uteri, wo sich der Übergang von unverhorntem Plattenepithel der Vagina zum Zylinderepithel des Zervikalkanals befindet. Diese Region gilt als Prädilektionsstelle für HPV-Infektionen, die hier die CIN und schließlich invasive Karzinome verursachen können. Die gewonnenen Zellen werden auf einem Objektträger ausgestrichen, fixiert und anschließend unter dem Mikroskop analysiert. Im anglo-amerikanischen Raum wird derzeit zur Beurteilung von zytologischen Präparaten

die Bethesda-Klassifikation herangezogen. Im Gegensatz dazu wird im deutschsprachigen Raum die Münchner Nomenklatur III für die Bezeichnung auffälliger PAP-Abstriche verwendet. In Österreich wird eine vereinfachte Nomenklatur ohne weitere Differenzierung der Gruppen II, IV und V eingesetzt. Die PAP-Gruppen I und II gelten als unauffällig, wohingegen eine zytologische Beurteilung ab PAP III als auffällig klassifiziert wird.

Auffällige Krebsabstriche gelten als hinweisend für das Vorhandensein von CIN oder invasiven Karzinomen. Jeder auffällige Krebsabstrich sollte weiter diagnostisch abgeklärt werden. Dafür wird der PAP-Abstrich wiederholt, gegebenenfalls durch eine HPV-Bestimmung ergänzt und anschließend eine Kolposkopie durchgeführt. Dabei wird die Portio der Zervix uteri mit dem Kolposkop (einer Vergrößerungsoptik) betrachtet. Anschließend wird eine gezielte Biopsie von allen suspekten Arealen der Portio genommen. Durch die Gewebeanalyse kann schließlich eine histologische Diagnose erlangt werden. Die histologische Diagnose stellt die Basis für die weitere Therapieplanung der CIN dar (Abb. 2). Obwohl das PAP-Screening eines der erfolgreichsten Früherkennungsmodelle in der Medizin

darstellt, gibt es dennoch einige Limitationen (niedrige Sensitivität, begrenzte Reproduzierbarkeit, etc.). Daher gewinnt der Nachweis von HPV-DNA mittels PCR-Untersuchung zunehmend an Bedeutung. In Österreich wird der HPV-Test derzeit in der Abklärung von auffälligen PAP-Abstrichen (zum Beispiel PAP III) herangezogen und hat einen guten prädiktiven Wert im Rahmen der Nachsorge nach CIN-Therapie. Aufgrund der hohen Sensitivität des HPV-Tests und insbesondere dem hohen negativen Vorhersagewert eignet sich der HPV-Test jedoch auch sehr gut für das Zervixkarzinom-Screening. Daher wurde ein derzeit in der Routine häufig verwendeter HPV-Test von der US-amerikanischen Gesundheitsbehörde kürzlich für das Zervixkarzinom-Screening zugelassen. In Zukunft wird dieser Test voraussichtlich auch im deutschsprachigen Raum einen Stellenwert beim primären Zervixkarzinom-Screening einnehmen.

HPV-Impfprogramm 2014

Infektionen mit high-risk HPV-Stämmen gelten als anerkannte Voraussetzung für die Entstehung von CIN und Zervixkarzinomen. Global liegt die Prävalenz von HPV-Infektionen bei etwa zehn Prozent aller Frauen. Junge Frauen sind häufiger infiziert als ältere Frauen. Bei Frauen unter 25 Jahren liegt die Prävalenz sogar bei etwa 20 Prozent. Derzeit sind in Österreich zwei HPV-Impfstoffe zugelassen und erhältlich: der Vierfachimpfstoff Gardasil® gegen die HPV-Stämme 6, 11, 16 und 18 schützt auch vor gutartigen Genitalwarzen sowie der Zweifachimpfstoff Cervarix®, der nur gegen HPV 16 und 18 schützt.

In Österreich gibt es seit 2014 ein kostenloses Schulimpfprogramm für alle Buben und Mädchen zwischen dem neunten und zwölften Geburtstag beziehungsweise in der vierten Klasse Volksschule für die Vierfachimpfung gegen die HPV-Stämme 6, 11, 16 und 18. Zwischen dem zwölften und 15. Lebensjahr ist die»

►► HPV-Impfung zu einem stark vergünstigten Preis erhältlich. In dieser Altersgruppe besteht die Impfung aus zwei sc-Injektionen in einem Abstand von sechs Monaten. Nähere Informationen zur HPV-Impfung können kostenlos unter www.krebshilfe.net angefordert werden.

Diagnose

Die Diagnose des Zervixkarzinoms erfolgt histologisch mittels Kolposkopie-gezielter Biopsie. Zum Zeitpunkt der Diagnose wird das klinische Staging durchgeführt, um eine adäquate Therapieplanung zu gewährleisten. Einen zentralen Stellenwert im Rahmen des klinischen Stagings stellt die gynäkologische Untersuchung dar. Im Rahmen der Speculum-Untersuchung wird die lokale Tumorausdehnung mittels Kolposkopie beurteilt.

Die Tumorgöße sowie die makroskopischen Tumorgrenzen werden erfasst und die Ausdehnung auf die Fornices der Vagina dokumentiert. Im Anschluss daran wird eine bimanuelle vaginale und anschließend rektale Tastuntersuchung durchgeführt. Diese dient insbesondere der Evaluation eines möglichen Befalls der Parametrien. Zusätzliche Untersuchungen, die Einfluss auf das Tumorstaging haben, sind ein Nierenultraschall bei Verdacht auf Ureterkompression mit konsekutiver Hydronephrose und ein Lungenröntgen zum Ausschluss von pulmonalen Metastasen. Bei klinischem Verdacht auf lokale Ausbreitung mit Infiltration der Nachbarorgane kann gegebenenfalls eine Zystoskopie beziehungsweise eine Rek-

toskopie zum Ausschluss des Befalls der Harnblase oder des Rektums notwendig sein. Aus den Informationen der gynäkologischen Untersuchung und der Zusatzuntersuchungen lässt sich üblicherweise die Stadieneinteilung treffen (Tab. 1). Häufig wird prätherapeutisch zusätzlich ein MRT des kleinen Beckens durchgeführt, um die Größenausdehnung des Tumors und eine allfällige Organüberschreitung darzustellen. In den meisten onkologischen Schwerpunktspitälern wird außerdem ein CT oder eine Positronen-Emissions-Computer-Tomographie durchgeführt, um den Lymphknoten-Status beurteilen zu können. In der aktuellen deutschen S3-Leitlinie wurden diese bildgebenden Verfahren explizit erwähnt und sollen auch Eingang in das Tumorstaging finden, da dies die klinische Realität besser widerspiegelt.

Therapie

Die Therapie der frühen Zervixkarzinom-Stadien stellt üblicherweise eine chirurgische Therapie dar. Liegt eine Organüberschreitung vor, wird üblicherweise eine primäre kombinierte Strahlentherapie mit Cisplatin-haltiger Chemotherapie durchgeführt. Vor Therapiebeginn sollte basierend auf dem Tumorstadium und etwaigen Risikofaktoren eine Therapiemodalität gewählt werden. Eine multimodale Therapie (Operation plus Strahlentherapie oder plus Radiochemotherapie) sollte aufgrund des ungünstigen Nebenwirkungsprofils bei fehlendem onkologischem Nutzen vermieden werden (Abb. 1).

Operative Therapie

Mikroinvasive Karzinome

Die operative Therapie des mikroinvasiven Karzinoms besteht – wie die Therapie der CIN – aus einer Konisation. Hier wird ein kegelförmiger Gewebeteil (Konus) der Zervix uteri reseziert. Üblicherweise wird die Schlingenresektionstechnik verwendet, die gegenüber älteren Methoden wie zum Beispiel Messerkonisation eine niedrigere peri-

operative Komplikationsrate aufweist. Wird der Tumor durch die Konisation in toto reseziert, reicht – bei bestehendem Kinderwunsch – die Konisation als Therapie aus. Bei einem Zervixkarzinom FIGO IA1 mit Lymphgefäßeinbruch beziehungsweise bei FIGO IA2 sollte darüber hinaus eine pelvine Lymphadenektomie durchgeführt werden. Dabei erfolgt die Entfernung des Binde- und Fettgewebes einschließlich der Lymphbahnen und Becken-Lymphknoten beidseits im Verlauf der Arteria et Vena iliaca communis, Arteria et Vena iliaca externa sowie Arteria et Vena iliaca interna.

Wertheim'sche Radikaloperation

Die Wertheim-Meigs-Operation wird ab Stadium IB1 des Zervixkarzinoms eingesetzt. Es handelt sich um eine komplexe onkologische Operation mit folgenden Maßnahmen: radikale Hysterektomie mit Resektion der Parametrien unter Mitnahme einer Scheidenmanschette. Bei postmenopausalen Frauen oder Adenokarzinomen wird zusätzlich eine bilaterale Adnexektomie durchgeführt. Je nach Radikalität der Resektion werden die Operationstechniken Piver II-III unterschieden. Im Rahmen der Operation wird üblicherweise direkt vor der radikalen Hysterektomie eine pelvine Lymphadenektomie durchgeführt. Findet sich dabei ein befallener Lymphknoten, wird die Operation ohne Durchführung

Risiko für Lymphknotenmetastasen

Tumorstadium (FIGO)	Rate an positiven Lymphknoten
IA1	0,4%
IA2	2,1%
IB	24%
IIA	39%
IIB	52%

Tab. 2





der radikalen Hysterektomie beendet und die Patientin erhält eine primäre kombinierte Radio-Chemotherapie. Nur wenn die pelvinen Lymphknoten tumorfrei sind, wird die radikale Hysterektomie durchgeführt.

Lymphknotenstatus

Der Lymphknotenstatus ist neben dem Tumorstadium der wichtigste prognostische Parameter. Mit zunehmendem Tumorstadium steigt auch das Risiko für Lymphknotenmetastasen. Ab dem FIGO-Stadium IA1 mit Lymphgefäßeinbrüchen beziehungsweise ab FIGO-Stadium IA2 sollte eine pelvine Lymphadenektomie durchgeführt werden. Bei positiven pelvinen Lymphknoten, radiologisch suspekten para-aortalen Lymphknoten oder suspekten para-aortalen Lymphknoten sollte eine para-aortale Lymphadenektomie erfolgen. In der klinischen Routine wird häufig präoperativ eine PET-CT-Untersuchung durchgeführt, um den Lymphknotenstatus zu beurteilen. Der Lymphknotenstatus hat jedoch keinen Einfluss auf die FIGO-Stadieneinteilung.

Sentinel-Lymphknoten-Konzept

Das Sentinel-Lymphknoten-Konzept dürfte sich beim Zervixkarzinom sehr gut anwenden lassen, da ein sehr homogener

Abfluss in die pelvinen Lymphknotenregionen besteht und es kaum zu Skip-Metastasen kommen dürfte. Daher gibt es viele Studien – jedoch meistens single-center-Berichte mit limitierter Fallzahl –, die eine Sensitivität für Lymphknotenmetastasen von circa 93 Prozent ausweisen. Bei Tumoren unter zwei Zentimeter steigen die Identifikationsrate eines Sentinel-

Lymphknotens und die Sensitivität weiter an. Dennoch bedarf es – so wie bei allen Sentinel-Lymphknoten-Verfahren – einer gewissen Lernkurve und Fallzahl. Insgesamt erscheint das Sentinel-Lymphknoten-Konzept beim Zervixkarzinom somit sehr vielversprechend; es befindet sich aber immer noch in der experimentellen Phase. ▶▶

Stadiengerechte Therapie

Stadium (FIGO-Klassifikation)	Primärtherapie
FIGO IA1	<ul style="list-style-type: none"> • Konisation oder simple Hysterektomie • Bei Lymphgefäßinvasion zusätzlich pelvine Lymphadenektomie (Gefrierschnittuntersuchung) • Paraortale Lymphadenektomie bei positiven pelvinen Lymphknoten (LKN)
FIGO IA2	<ul style="list-style-type: none"> • Simple Hysterektomie oder simple Trachelektomie • Bei Fertilitätswunsch eventuell Observation nach Konisation (wenn Resektionsränder frei) • Pelvine Lymphadenektomie (Gefrierschnittuntersuchung) • Paraortale Lymphadenektomie bei positiven pelvinen LKN
FIGO IB1	<ul style="list-style-type: none"> • Pelvine Lymphadenektomie (Gefrierschnittuntersuchung) • Paraortale Lymphadenektomie bei positiven pelvinen LKN • Nerven-schonende radikale Hysterektomie oder Trachelektomie (Tumorgroße ≤ 2cm) bei negativen LKN • Kombinierte Tele- und Brachytherapie des kleinen Becken mit konkomitanter Cisplatin-haltiger Chemotherapie • Erweitertes Bestrahlungsfeld bei positiven LKN
Stadium (FIGO-Klassifikation)	Primärtherapie
Stadium IB2 und IIA	<ul style="list-style-type: none"> • Pelvine Lymphadenektomie (Gefrierschnittuntersuchung) • Paraortale Lymphadenektomie bei positiven pelvinen LKN • Nerven-schonende radikale Hysterektomie • bei negativen LKN • Kombinierte Tele- und Brachytherapie des kleinen Becken mit konkomitanter Cisplatin-haltiger Chemotherapie • Erweitertes Bestrahlungsfeld bei positiven LKN • Neoadjuvante Chemo-Irradiatio (große Tumore) gefolgt von radikaler Operation
Stadium IIB bis VIA	<ul style="list-style-type: none"> • Pelvine Lymphadenektomie (Gefrierschnittuntersuchung) • Paraortale Lymphadenektomie bei positiven pelvinen LKN • Kombinierte Tele- und Brachytherapie des kleinen Becken mit konkomitanter Cisplatin-haltiger Chemotherapie • Erweitertes Bestrahlungsfeld bei positiven LKN

Abb. 1

Leitlinie der OEGGG zur Therapie der zervikalen Dysplasie

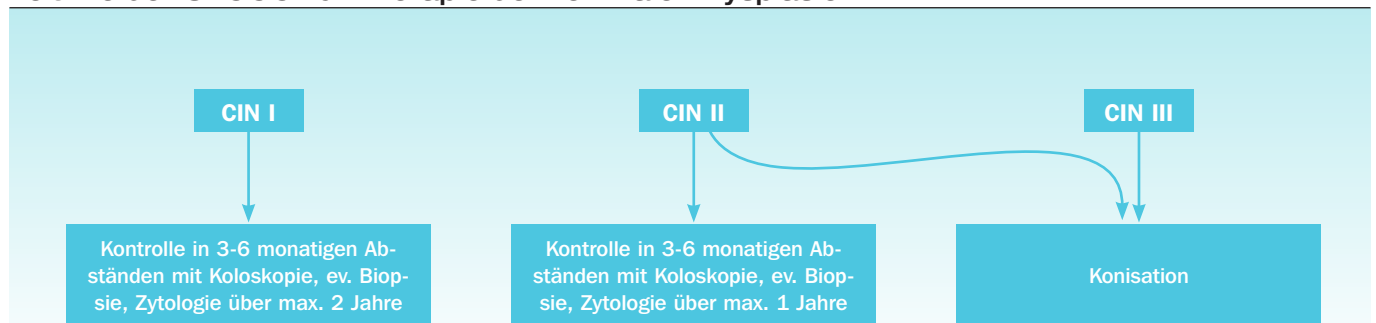


Abb. 2

» Fertilitätserhaltende Therapieoptionen

Bei prämenopausalen Frauen mit Kinderwunsch können fertilitätserhaltende Therapieoptionen in Erwägung gezogen werden:

Bei einem Zervixkarzinom FIGO IA1 beziehungsweise IA2 besteht die Möglichkeit einer Konisation +/- pelviner Lymphadenektomie. Bei Tumoren FIGO IA2 und IB1 kann eine radikale Trachelektomie inklusive pelviner Lymphadenektomie unter Erhalt des Corpus uteri in Erwägung gezogen werden. Im Rahmen dieser Operation wird üblicherweise nach radikaler Resektion der Portio uteri und der Parametrien eine Cerclage mit einem nicht-resorbierbaren Fadenmaterial angelegt, um im Falle einer Schwangerschaft eine Frühgeburt zu vermeiden.

Folgende Kriterien sollten bei geplanter radikaler Trachelektomie erfüllt sein:

Vorliegen eines histologisch verifizierten Zervixkarzinoms (Adeno-, Adenosquamöses bzw. Plattenepithelkarzinom) maximal FIGO-Stadium IB1 (idealerweise Tumorgöße <2cm), vorhandener Kinderwunsch, kein klinischer Hinweis auf Infertilität, kein radiologischer Hinweis auf Metastasen (CT, PET-CT) und Alter der Patientin <45 Jahre.

Insbesondere bei einer Tumorgöße unter zwei Zentimeter zeigte sich die radikale Trachelektomie von der onkologischen Sicherheit vergleichbar mit der radikalen Hysterektomie. Nach radikaler Trachelektomie zeigen sich Schwangerschaftsraten von circa 88 Prozent und Lebendgeburtensraten über der 34. Schwangerschaftswoche von 44 bis 66 Prozent.

Minimal-invasive Operationstechniken

Es gibt eine Vielzahl an operativen Zugangsoptionen im Rahmen der chirurgischen Therapie des Zervixkarzinoms: Laparotomie, vaginal mittels Schauta-Technik, laparoskopisch oder Roboter-assistiert laparoskopisch. Die bislang eingeschränkte Datenlage zeigt, dass der laparoskopische Zugangsweg eine längere Operationszeit bedingt, jedoch den Vorteil von weniger Blutverlust gegenüber der Laparotomie bieten dürfte. Es fehlen jedoch nach wie vor qualitativ hochwertige prospektive Studien, die eine adäquate Radikalität und onkologische Sicherheit (rezidivfreies Überleben, Gesamtüberleben) nach endoskopischer Operation belegen. Zur individuellen Therapieplanung werden in einigen Institutionen vor einer Strahlentherapie die para-aortalen und pelvinen Lymphknoten reseziert. Dies kann mittels laparoskopischer Technik erfolgen.

Strahlentherapie

Die Bestrahlung des fortgeschrittenen Zervixkarzinoms setzt sich aus einer Beckenbestrahlung (Teletherapie) und einer Kontaktbestrahlung (Brachytherapie) zusammen. Die kombinierte Chemo-Strahlentherapie ist auch im fortgeschrittenen Stadium als potentiell kurativer Therapieansatz zu sehen. Die Therapie dauert rund fünf Wochen; dabei wird konkomitant wöchentlich eine Chemotherapie mit 40mg/m² Cisplatin verabreicht. Als Grundlage für die Teletherapie von Patientinnen mit Zervixkarzinom dient heutzutage die 3D-CT-computergestützte Bestrahlungsplanung. Hierbei werden bildgestützt Zielvolumen (Tumor, Lymph-

knotenregionen) und Risikoorgane (Blase, Darm) definiert. Durch 3D-gestützte Brachytherapie ist durch die Integration der CT oder MRT in den Prozess der Applikation und der medizinisch-physikalischen Bestrahlungsplanung eine individuelle Anpassung der Dosisverteilung an das Zielgebiet und an die umgebenden Risikostrukturen möglich. Dadurch lässt sich die Strahlentherapie individuell planen, eine ausgezeichnete (lokale) Tumorkontrolle erzielen und Therapie-assoziierte Nebenwirkungen an den Risikoorganen, die im Strahlenfeld liegen, reduzieren. Die beschriebene „Image-guided therapy“-Technik wurde durch die Universitätsklinik für Strahlentherapie am AKH Wien maßgeblich mitentwickelt und standardisiert. ◀

*) **Univ. Prof. Dr. Paul Sevelda**,
Krankenhaus Hietzing/Abteilung für
Gynäkologie und Geburtshilfe,
Wolkersbergenstraße 1, 1130 Wien;
Tel.: 01/80110/22 94;

E-Mail: paul.sevelda@wienkav.at;

Ass. Prof. Priv. Doz. Dr. Stefan Polterauer, **Ass. Prof. Priv. Doz Dr. Christoph Grimm**;

beide: Abteilung für Gynäkologie und gynäkologische Onkologie/Medizinische Universität Wien

Lecture Board:

Univ. Doz. Dr. Lukas Hefler, MBA,
Krankenhaus der Barmherzigen Schwestern,
Linz/Abteilung für Gynäkologie
Ao. Univ. Prof. Dr. Alain-Gustave Zeimet,
Universitätsklinik für Gynäkologie
und Geburtshilfe/LKH Innsbruck

Ärztlicher Fortbildungsanbieter:

Abteilung für Gynäkologie und Geburtshilfe,
Krankenhaus Hietzing, Wien

➤ Zervixkarzinom

Im Rahmen des Diplom-Fortbildungs-Programms der Österreichischen Ärztekammer ist es möglich, durch das Literaturstudium in der ÖÄZ Punkte für das DFP zu erwerben.

Nach der Lektüre des State of the Art-Artikels beantworten Sie bitte die Multiple choice-Fragen. Eine Frage gilt dann als korrekt beantwortet, wenn alle möglichen richtigen Antworten markiert sind.

Insgesamt müssen vier von sechs Fragen richtig beantwortet sein, damit zwei DFP-Fachpunkte im Rahmen des Literaturstudiums anerkannt werden. Schicken Sie diese Seite entweder per Post oder Fax an:

Verlagshaus der Ärzte GmbH
z. H. Frau Claudia Chromy,
1010 Wien, Nibelungengasse 13,
Fax: 01/512 44 86/24
Wir ersuchen Sie, uns den ausgefüllten Fragebogen bis zum 15. Juni 2015 zu retournieren.

Auch online unter:
www.aerztezeitung.at/DFP-Literaturstudium



Fragen:

1) Welcher HPV-Stamm ist am häufigsten mit dem invasiven Zervixkarzinom vergesellschaftet? (eine Antwort richtig)

- HPV 6
- HPV 16
- HPV 18
- HPV 33

2) Welche Kinder in Österreich werden kostenlos im Rahmen des Kinder-Schulimpfprogramms gegen HPV 6, 11, 16 und 18 geimpft? (eine Antwort richtig)

- Alle Mädchen zwischen dem neunten und zwölften Geburtstag
- Alle Mädchen und Buben zwischen dem neunten und zwölften Geburtstag
- Alle Mädchen und Buben in der vierten Klasse Volksschule
- Alle Mädchen und Buben zwischen dem neunten und 15. Geburtstag

3) Ab welchem Alter sollen Frauen regelmäßig zum jährlichen Krebsabstrich gehen? (eine Antwort richtig)

- Ab der Geschlechtsreife
- Ab dem 20. Lebensjahr
- Ab dem 18. Lebensjahr
- Ab dem Beginn der Menstruationsblutung

4) In welchem FIGO-Stadium ist die primäre Chemo-Strahlentherapie die Therapie der Wahl beim invasiven Zervixkarzinom? (eine Antwort richtig)

- Ab dem Stadium IA1
- Ab dem Stadium IIA
- Ab dem Stadium IIIB
- Ab dem Stadium IV

5) Welche Voraussetzungen sollten Frauen erfüllen, um eine fertilitätserhaltende Operation in Erwägung ziehen zu können? (eine Antwort richtig)

- Im FIGO-Stadium IA2, Alter >50. Lebensjahr, kein Kinderwunsch
- Im FIGO-Stadium IIB, Alter <40. Lebensjahr, Kinderwunsch
- Im FIGO-Stadium IA2, Alter <40. Lebensjahr, Kinderwunsch
- Im FIGO-Stadium IB1, Alter >45. Lebensjahr, kein Kinderwunsch

6) Welche Therapie einer zervikalen Dysplasie ist laut Leitlinie der Österreichischen Gesellschaft für Gynäkologie und Geburtshilfe korrekt? (eine Antwort richtig)

- Konisation der CIN I
- Zytologische Kontrolle der CIN II
- Konisation der CIN III
- Zytologische Kontrolle der CIN III

Absender:

Bitte deutlich in Blockbuchstaben ausfüllen, da sonst die Einsendung nicht berücksichtigt werden kann!

Name: _____

Meine ÖÄK-Arztnummer:

							-		
--	--	--	--	--	--	--	---	--	--

Adresse: _____

E-Mail-Adresse: _____

Zutreffendes bitte ankreuzen:

- Turnusarzt/Turnusärztin
- Arzt/Ärztin für Allgemeinmedizin
- Facharzt/Fachärztin für _____

- Ich besitze ein gültiges DFP-Diplom.
- Ich nutze mein DFP-Fortbildungskonto. Bitte die DFP-Punkte automatisch buchen.

Altersgruppe:

- | | | | | |
|-----------------------|-----------------------|-----------------------|-----------------------|-----------------------|
| < 30 | 31-40 | 41-50 | 51-60 | > 60 |
| <input type="radio"/> | <input type="radio"/> | <input type="radio"/> | <input type="radio"/> | <input type="radio"/> |

Mehr als zwei Drittel der Fragen richtig beantwortet: 0